Malformaciones congénitas de la laringe

N. Crozat-Teissier, T. Van Den Abbeele

Las malformaciones congénitas de la laringe del niño se manifiestan a menudo mediante ruidos laríngeos, disnea, disfonía o, a veces, trastornos de la deglución. La anomalía más frecuente es la laringomalacia, pero hay que descartar también una parálisis laríngea, una estenosis subglótica congénita y, en ocasiones, un angioma subglótico o un diastema laríngeo. La exploración fundamental para confirmar el diagnóstico y orientar el tratamiento, que puede ser médico, quirúrgico o combinado, según los casos, es la laringoscopia.

© 2005 *Elsevier SAS. Todos los derechos reservados.*

Palabras Clave: Malformaciones laríngeas; Laringomalacia; Estridor; Parálisis laríngea; Estenosis subglótica; Angioma subglótico

Plan

- **Introducción** 1
- **Reseña embriológica** 1
- **Manifestaciones clínicas** 1
- **Etiología** 2
  - Laringomalacia o estridor laríngeo congénito esencial 2
  - Quistes laríngeos y faringolaríngeos 3
  - Lesiones neurológicas 4
  - Membranas y atresias laríngeas 5
  - Estenosis subglóticas congénitas 6
  - Hendiduras laringotraqueales posteriores o diastemas laringotraqueales 7
  - Lesiones neoplásicas congénitas 8

Introducción

Las malformaciones congénitas de la laringe son relativamente raras, pero deben ser conocidas porque pueden plantear problemas diagnósticos y terapéuticos difíciles, a menudo en situaciones de urgencia. Los síntomas habituales de estas malformaciones se presentan con intensidad variable y consisten en estridor, disnea obstructiva, disfonía y trastornos de la deglución. El diagnóstico se basa en la exploración clínica y, sobre todo, en la endoscopia laríngea con fibroendoscopio y, en caso necesario, con óptica e instrumentos rígidos. Los estudios de imagen complementarios se efectúan en función de los resultados de la endoscopia. El tratamiento puede ser médico, quirúrgico o combinado, según la etiología y la gravedad de los síntomas.

Reseña embriológica

El embrión está formado por tres hojas: una capa externa o ectodermo, una capa media o mesodermo, y una capa interna o endodermo. Del ectodermo derivan las raíces nerviosas correspondientes a los pares craneales, el mesodermo produce los elementos del tejido conjuntivo (hueso, músculo, vasos) y el revestimiento epitelial de las vías aerodigestivas procede del endodermo.

El aparato respiratorio tiene un doble origen, endo y mesodérmico, y comienza a desarrollarse hacia la 3.° semana después de la fecundación, cuando aparece un surco laringotraqueal medio que se ahonda para formar un canal. En el extremo de este surco se desarrolla una yema bronquial que se crece y se divide en dos. Un tabique formado en sentido craneocaudal divide la yema bronquial en dos conductos, con lo que da lugar a los tractos digestivo y respiratorio y deja en la parte superior de este último una hendidura o glotis primitiva. Hacia la 5.° semana, una proliferación mesenquimatosa local produce tres formaciones: una anterior y media, que dará lugar a la futura epiglotis, y dos laterales y posteriores, de las que derivarán los aritenoides. El crecimiento de estas dos yemas determina la fusión epitelial subglótica, que deja un canal posterior llamado «faringotraqueal». Esta lámina epitelial se permeabiliza de nuevo en sentido craneocaudal a partir de la 8.° semana, para formar la laringe definitiva hacia la 12.° semana.

Al mismo tiempo, y a partir de la 4.° semana, aparecen los arcos branquiales, que darán lugar a las estructuras cartilaginosas del tiroides y el cricoides (4.° arco) y los aritenoides (5.° arco).

Manifestaciones clínicas

La laringe se encuentra en la confluencia de las vías digestiva y respiratoria, y ejerce la doble función de protección de los pulmones y de comunicación. Las anomalías congénitas de la laringe pueden ser anatómicas, funcionales o de ambos tipos, y pueden manifestarse mediante asociaciones de los síntomas siguientes:

- *obstrucción de la vía respiratoria:* el grado de la obstrucción determina la gravedad de los síntomas, que

pueden oscilar entre un simple ruido laríngeo inspiratorio o un estridor aislado sin disnea y un tiraje supraesternal con disnea intensa o incluso a episodios de apnea. Las características acústicas del estridor pueden orientar hacia una causa concreta, como sucede con el estridor musical polifásico de la laringomalacia o el estridor continuo de la parálisis laríngea bilateral o de la estenosis subglótica;

- *anomalías de la fonación:* una disfonía o una afonía en ausencia de antecedentes de traumatismo laríngeo deben hacer sospechar afectación anatómica o funcional de las cuerdas vocales. El tipo de alteración de la fonación puede sugerir una causa concreta, como el grito sofocado de una lesión supraglótica, el grito agudo o ausente de una membrana laríngea, o el grito débil de una parálisis laríngea unilateral;
- *trastornos de la deglución:* los episodios de aspiración alimenticia con tos y los episodios de asfixia son muy sugestivos de ciertas malformaciones anatómicas, como el diastema laríngeo o la fístula traqueoesofágica, o de una anomalía neurológica.

El estudio clínico de estos distintos síntomas debe ser lo más preciso posible, y puede orientar hacia una causa concreta, pero para llegar al diagnóstico es indispensable un estudio endoscópico de la laringe. La combinación de varias malformaciones no es excepcional, por lo que la exploración debe ser lo más completa posible, y no debe detenerse porque se haya encontrado un primer diagnóstico (por ejemplo, asociación de una laringomalacia con una estenosis subglótica o una fístula traqueoesofágica, etc.)

■ Etiología

Laringomalacia o estridor laríngeo congénito esencial

La laringomalacia o estridor laríngeo congénito esencial (ELCE) es la anomalía más frecuente de la laringe del recién nacido y del lactante. Se manifiesta por un conjunto de trastornos funcionales de la laringe con una deformidad característica de las estructuras supraglóticas. Según la mayoría de los estudios, es la responsable del 50-75% de los casos de estridor del recién nacido [1].

Fisiopatología

El origen del ELCE sigue siendo objeto de debate. El término «laringomalacia», utilizado por Jackson et al en 1942, implica una afectación del cartílago con alteración de su consistencia que nunca se ha confirmado. La hipótesis más probable parece ser la de la inmadurez del control neuromuscular de las estructuras supralaríngeas. La hipotonía asociada y casi constante de los músculos subhioideos, que produce una posición baja de la laringe y un ascenso defectuoso durante la deglución, la asociación frecuente de trastornos de la musculatura intrínseca del esófago con reflujo gastroesofágico (80% según la mayoría de los autores) [2-4], y la asociación constatada en ocasiones de una inmadurez global de la confluencia aerodigestiva con trastornos graves de la deglución [4], contribuyen a respaldarla. Se han descrito también algunos casos de laringomalacia adquirida típica en niños mayores o en adultos que tenían una alteración neurológica central coincidente [5]. Todos estos datos indican que debería utilizarse el término «estridor laríngeo congénito esencial», en lugar de «laringomalacia».

Cuadro clínico

El síntoma fundamental del ELCE es un estridor de características habitualmente típicas. Es un ruido inspiratorio intermitente, grave, musical, polifásico, que a veces se compara con el cacareo de las gallinas. Se debe a la vibración de las estructuras mucosas supraglóticas durante la inspiración. De forma excepcional, aparece ya en el momento del nacimiento, pero lo habitual es que lo haga tras un intervalo libre de 1-2 semanas. Aumenta con el esfuerzo, sobre todo durante la alimentación, y en general desaparece con el llanto o con los gritos que ponen en tensión la musculatura faringolaríngea. En los casos graves, el estridor va acompañado de dificultad respiratoria con tiraje supraesternal y, sobre todo, retromandibular, como reflejo de la obstrucción supraglótica. Esta dificultad respiratoria puede ser responsable de una alteración de la curva de crecimiento de la talla y del peso, aspecto clave que hay que buscar en todos los casos. El ELCE no es responsable por sí mismo de las aspiraciones o de otros trastornos, de las que sí puede serlo el reflujo gastroesofágico, que a la larga causa esofagitis péptica y con frecuencia se asocia al ELCE.

Pese a su carácter a menudo típico, el diagnóstico de ELCE sólo puede hacerse mediante la realización de una endoscopia laríngea.

Estudios complementarios

La aparición de los endoscopios flexibles hizo que dejaran de practicarse de forma sistemática las radiografías anteroposterior y lateral de la laringe. En los casos típicos, estas radiografías demuestran una distensión de las estructuras supraglóticas, como reflejo de la hipotonía laríngea. La laringe ocupa una posición más baja que en el recién nacido normal. Las radiografías siguen siendo útiles en los niños con estridor atípico, ya que pueden revelar una anomalía subglótica o traqueal (estenosis).

El estudio clave e indispensable es la laringoscopia. El uso de endoscopios flexibles de pequeño calibre permite realizar nasofibroendoscopias poco agresivas con anestesia local y sin sedación, y facilitan el estudio preciso de la dinámica laríngea y la exploración del cavum, del conjunto de la faringe, de la porción supraglótica y, en la mayoría de los casos, de la región infraglótica y la tráquea hasta la carina. La videoendoscopia con registro suele resultar útil, pues permite revisar las imágenes y hacer comparaciones evolutivas. La imagen endoscópica del ELCE (Fig. 1) suele ser típica, aunque existen diversas modalidades anatómicas. Las formas anteriores afectan a la epiglotis, que adopta un aspecto tubular, llamado en «gorro de gendarme» o en «omega» o, a veces, un aspecto aplanado con tendencia a bascular hacia la pared faríngea posterior durante la inspiración. Las formas posteriores afectan sobre todo al borde de la laringe, con pliegues ariepiglóticos pequeños, inclinación anterior de los aritenoides y, a veces, pequeñas lengüetas pediculadas de mucosa que cubren los cartílagos corniculados y obstruyen el vestíbulo laríngeo durante la inspiración. En las formas globales, la afectación anterior y la posterior se combinan, lo que provoca a menudo una obstrucción grave. El estudio endoscópico permite asimismo la búsqueda de signos indirectos de reflujo gastroesofágico, como puede ser una mucosa retrocricoidea edematosa o eritematosa, asociada en último término a esofagitis. Además, en casi el 20% de los casos permite descubrir otras anomalías asociadas, sobre todo subglóticas, que no deben pasar inadvertidas [6].

El estudio de la movilidad laríngea puede ser difícil cuando no se visualiza el plano de la glotis y hay que saber esperar varios minutos antes de objetivar los movimientos activos de abertura de la glotis.

Los restantes estudios complementarios no se efectúan de manera sistemática, pero permiten completar el diagnóstico. Así pues, la determinación del pH de 24 horas suele ayudar a confirmar la existencia de un reflujo gastroesofágico sin expresión clínica o endoscópica evidente. La gasometría sanguínea o la oximetría de

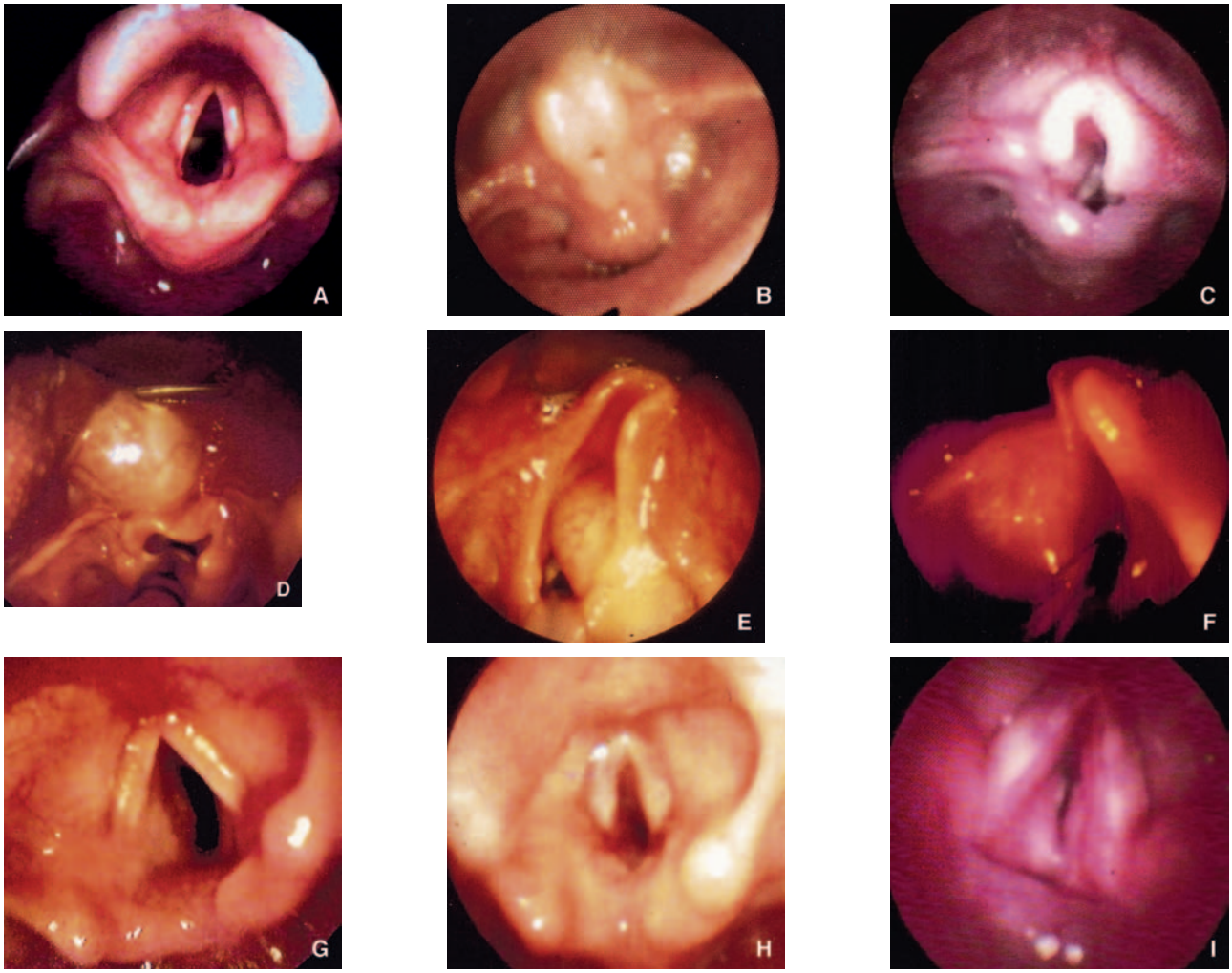

Figura 1.
A. Laringe normal.
B. Laringomalacia típica antes de la resección de los repliegues ariepiglóticos.
C. Laringomalacia intervenida.
D. Quiste de la valécula.
E. Quiste supraglótico ventricular derecho.
F. Quiste de la confluencia de tres repliegues.
G. Edema subglótico por laringitis (depósitos fibrinosos subglóticos).
H. Angioma subglótico circular.
I. Quistes subglóticos bilaterales con aspecto «seudoangiomatoso».

pulsación son necesarias en las formas graves con afectación de la ventilación [7].

Tratamiento

Las formas menos graves de laringomalacia sin afectación ventilatoria o de la curva de talla y peso no necesitan en general tratamiento específico alguno. Por el contrario, a menudo debe instaurarse un tratamiento médico antirreflujo o antisecretor. Hay que informar a los padres y al médico de familia acerca de la necesidad de una vigilancia rigurosa de las curvas de talla y peso, así como de la evolución favorable del estridor, aunque a menudo requiere un período de tiempo prolongado [8].

Las formas graves de ELCE que no mejoran lo suficiente con el tratamiento médico del reflujo gastroesofágico se manifiestan sobre todo por alteración de la curva ponderal, dificultad respiratoria con tiraje y episodios de desaturación. El mejor tratamiento es la resección endoscópica del exceso de mucosa y cartílago del borde laríngeo, en concreto de los repliegues ariepiglóticos, los bordes laterales de la epiglotis y, a veces, los cartílagos corniculados y el borde libre de la epiglotis [9, 10]. Algunos autores recomiendan la sección simple, sin resección, de los repliegues ariepiglóticos [11], mientras que otros optan por una intervención puramente unilateral [12]. Se han descrito diversas técnicas que utilizan el microinstrumental de cirugía endoscópica laríngea o láseres de CO_2 o Yag, con resultados prácticamente iguales, espectaculares e inmediatos en más del 90% de los casos [3, 9-13].

Quistes laríngeos y faringolaríngeos

Son lesiones quísticas que a menudo tienen un contenido líquido de consistencia mucosa y espesa, y que están revestidas de mucosa normal. Su localización preferente es lateral, según el ventrículo laríngeo de Morgani, o anterior, en la valécula preepiglótica [1, 14]. Su volumen es variable, aunque a veces superan los 2 cm, con sufrimiento respiratorio y obstrucción en las localizaciones vestibulares, o un estridor que recuerda al de la laringomalacia en las localizaciones anteriores. Los síntomas suelen aparecer desde el nacimiento o durante los primeros días de vida, y se agravan de manera progresiva.

Diagnóstico

Las radiografías laterales de la laringe suelen ser sugestivas, sobre todo cuando la localización es preepiglótica, pues revelan la inclinación de la epiglotis hacia la pared posterior de la faringe. Sin embargo, también en estos casos la endoscopia permite llegar al diagnóstico. Es preferible recurrir primero al estudio con fibroendoscopio, en lugar de a la laringoscopia directa, en la que puede pasar inadvertido un quiste de la base de la lengua o de la valécula, ocultos por la hoja del laringoscopio. En general, la pared mucosa tiene un color amarillento y un aspecto casi translúcido. En algunos casos puede haber un arco submucoso más profundo, y su diagnóstico requiere el uso de la óptica de aumento, palpación o ambos. En el caso específico de los quistes de la valécula, el diagnóstico diferencial más significativo es el tiroides lingual ectópico, que, aunque suele tener un aspecto más hemorrágico y sólido, a veces es quístico. Antes de proceder a la extirpación quirúrgica del quiste, resulta indispensable completar el estudio endoscópico con una ecografía cervical para confirmar que el tiroides se encuentra en su posición normal.

Tratamiento

El tratamiento de los quistes de la valécula se hace durante la laringoscopia, con cuidado de no cubrir el quiste con la espátula del laringoscopio, y exponiendo al máximo su superficie. Si al exponer la glotis aparecen disnea grave o dificultad respiratoria, será útil reducir primero el tamaño del quiste mediante punción directa con una aguja de gran calibre. La intervención consiste en una exéresis lo más completa posible de la bolsa del quiste. Si ello es imposible, podrá intentarse una gran marsupialización del quiste, aunque el riesgo de recidiva es alto [15].

El tratamiento de los quistes del vestíbulo laríngeo puede consistir en un primer intento de marsupialización endoscópica que se completa con coagulación eléctrica o con láser de la capa profunda, pero el riesgo de recidiva es muy elevado. El tratamiento que suele ser más eficaz y que para muchos autores es el de elección consiste en la extirpación por cervicotomía lateral [16]. Una vez efectuada la incisión de la membrana tirohioidea, con cuidado de conservar el pedículo laríngeo superior y evitando la abertura de la luz laríngea, se expone la pared profunda del quiste. Esto permite consigue una exposición excelente de la bolsa quística, y permite su exéresis completa, con escaso riesgo de recidiva. A veces puede plantearse la extubación al despertar, pero lo habitual es mantener la intubación durante varios días con vigilancia en una unidad de cuidados intensivos pediátricos.

Lesiones neurológicas

Las alteraciones de la movilidad de la laringe no son verdaderas malformaciones congénitas, pero pueden manifestarse desde el nacimiento y entrar a formar parte del diagnóstico diferencial de aquéllas, y a veces incluso pueden asociarse a malformaciones faringolaríngeas o a un ELCE. Las alteraciones de la movilidad de la laringe pueden ser adquiridas o congénitas. El diagnóstico etiológico no es fácil en el recién nacido o en el lactante, ya que pueden deberse a parálisis diversas, adquiridas o congénitas, a discinesias laríngeas o a anquilosis cricoaritenoideas.

Clínica

Las manifestaciones clínicas dependen del carácter unilateral o bilateral del trastorno de la movilidad. Las parálisis laríngeas en abducción son absolutamente excepcionales en el recién nacido o el lactante. La inmovilidad bilateral produce casi siempre una disnea considerable y grave, pero con escasa disfonía o episodios de aspiración. A su vez, la inmovilidad unilateral suele producir pocos síntomas respiratorios, si acaso un estridor débil y frecuentes episodios de aspiración, debidos a un defecto de la coordinación faringolaríngea que provoca que la laringe permanezca abierta durante los movimientos de deglución.

Diagnóstico

La exploración clave e indispensable para el diagnóstico de la parálisis laríngea es la laringoscopia con fibroendoscopio. La laringoscopia debe llevarse a cabo con el niño despierto o sin anestesia local nasal. Los movimientos de abertura laríngea son a veces fugaces, por lo que resulta muy útil recurrir al vídeo, que permite revisar la exploración imagen a imagen. A veces hay que esperar varios minutos para diferenciar entre una parálisis verdadera permanente, una «discinesia» o un espasmo laríngeo relacionado con la exploración [17]. En algunos casos de parálisis unilateral se aprecia un efecto de «giro» que corresponde a un movimiento pasivo de la cuerda vocal paralizada, atraída hacia la cuerda móvil durante la inspiración, y empujada por ésta durante la fonación. La constatación de una sola abertura activa de la laringe en inspiración permite poner en duda el diagnóstico de parálisis laríngea y pensar en una discinesia laríngea, secundaria a la inmadurez del control neuromuscular con frecuencia asociada o agravada por un reflujo gastroesofágico [17]. Sin embargo, lo más común es que deba recurrirse al estudio bajo anestesia general para confirmar por palpación la buena movilidad pasiva de los aritenoides, y distinguir así las parálisis verdaderas de la anquilosis cricoaritenoidea o de una brida glótico-subglótica posterior. También puede explorarse de esta forma la región subglótica, y demostrar una posible estenosis subglótica asociada.

La importancia de los estudios de imagen en el diagnóstico positivo de la parálisis laríngea es relativamente limitada. No obstante, la ecotomografía (modo B) puede revelar, en manos de un experto, un defecto de movilidad de las cuerdas vocales y una posible lesión subglótica asociada y no visible con la fibroendoscopia [18].

Hay que confirmar el diagnóstico de parálisis laríngea y establecer su etiología, pues de ello dependerá en parte el tratamiento. Las causas principales se recogen en el Cuadro I. En la parálisis unilateral ha de buscarse una causa local cervical, en cualquiera de los dos lados, o mediastínica, si es del lado izquierdo, u obstétrica, por estiramiento durante el parto. En las parálisis bilaterales siempre deben sospecharse una causa obstétrica o una alteración neurológica, sobre todo en el contexto de una malformación de Chiari [19]. Si no se encuentra la causa, el diagnóstico definitivo será el de parálisis laríngea idiopática (30-40% de los casos).

Tratamiento

Al planificar el tratamiento de las parálisis laríngeas congénitas han de tenerse en cuenta no sólo los riesgos inmediatos de la parálisis, sino también las posibilidades de recuperación espontánea, que son del orden del 60-70% durante el primer año de evolución [20, 24].

En las parálisis unilaterales son frecuentes los trastornos de la deglución, por lo que es necesario espesar los alimentos e instaurar un tratamiento antirreflujo gastroesofágico. Si las aspiraciones persisten, será necesario interrumpir la alimentación oral, y sustituirla por una sonda nasogástrica o de gastrostomía.

En las parálisis bilaterales, y en algunas formas de parálisis unilateral, la existencia de una disnea obstructiva grave obliga a la intubación nasotraqueal, que puede prolongarse hasta 3 semanas. Este período de intubación se aprovechará para intentar establecer el

Cuadro I.
Etiología de las parálisis laríngeas neonatales.

Parálisis laríngeas unilaterales	
Idiopáticas o indeterminadas	40%
Obstétricas	30%
Neurológicas	15%
Cardíacas (habitualmente izquierdas)	5%
Parálisis laríngeas bilaterales	
Congénitas	55%
-sin anomalías asociadas o idiopáticas	25%
-con anomalías asociadas: neurológicas (mielomeningocele, Arnold-Chiari, hidrocefalia, miastenia neonatal, Werdnig-Hoffmann, Charcot-Marie-Tooth); laríngeas; cardíacas; otras	30%
Adquiridas	40%
-secundarias a anomalías congénitas: neurológicas (lo mismo que antes, pero tardías); iatrógenas postoperatorias (cirugía mediastínica, cardíaca, esofágica, etc.); cardíacas	27%
-secundarias a lesiones adquiridas: infecciones, neoplasias, obstétricas, hipoxia neonatal, síndrome de Guillain-Barré	13%
Indeterminadas	5%

mecanismo etiológico y realizar intentos de extubación cada 8-10 días, con el fin de detectar los primeros signos de recuperación y valorar la tolerancia del niño. Si en 3 semanas no se observa recuperación o la tolerancia a la extubación es mala, será necesario realizar una traqueotomía, que a menudo se prolonga durante varios meses, hasta que el paciente recupera la movilidad glótica necesaria.

Hacia el final del primer año de vida, la probabilidad de recuperación espontánea disminuye, por lo que puede proponerse una intervención quirúrgica de ensanchamiento de la hendidura glótica, para la que se han propuesto varias técnicas. La más sencilla consiste en hacer una muesca posterior en ambas cuerdas; tiene escasas consecuencias para la fonación, pero sus resultados son muy inconstantes [21]. La aritenoidectomía puede hacerse por vía endoscópica o mediante una laringofisura. Ésta consigue una hendidura más ancha que la simple muesca de las cuerdas, pero a costa de secuelas anatómicas y vocales mayores [22]. La aritenopexia (o intervención de King) consiste en fijar el aritenoides y, sobre todo, su apófisis vocal, al cuerpo del cartílago tiroides. Es una intervención técnicamente difícil, que se lleva a cabo a través de una cervicotomía lateral y obliga a mantener la intubación durante el período de edema postoperatorio. Permite ensanchar la hendidura glótica sin provocar modificaciones anatómicas significativas de la laringe y sin alterar demasiado la voz.

En una fase más tardía y, sobre todo, cuando existen lesiones glóticas posteriores o cierto grado de anquilosis cricoaritenoidea, la técnica más fiable para evitar el uso de sondas es la interposición posterior de un injerto cartilaginoso según la técnica de Rethi, asociada a una dilatación temporal de varias semanas [23].

Membranas y atresias laríngeas

Se trata de un conjunto de malformaciones raras de la laringe que constituyen un espectro malformativo continuo. Su forma más leve es la brida glótica pura anterior, responsable de la disfonía neonatal sin disnea, y la más grave, la atresia laríngea con dificultad respiratoria neonatal inmediata, a menudo mortal [25]. Pueden encontrarse todas las formas intermedias. La clasificación propuesta por Cohen en 1985 facilita la descripción de las distintas lesiones [25].

- Tipo I: membrana glótica pura anterior que sólo ocupa la tercera parte de la glotis, es translúcida y no muestra extensión subglótica. El síntoma habitual es la disfonía, sin ningún signo de disnea.
- Tipo II: membrana glótica anterior que afecta al 50% de la glotis, más o menos gruesa y con extensión subglótica anterior. En general, el grito es débil, y puede haber signos de obstrucción respiratoria de grado moderado.
- Tipo III: membrana glótica que afecta al 75% de la glotis con extensión subglótica. En general, produce una afonía casi completa y signos de obstrucción.
- Tipo IV: membrana glótica que cubre más del 75% y hasta el 90% de la glotis. Las cuerdas vocales son difíciles de individualizar, y aparecen fusionadas. El niño está afónico y disneico, y necesita reanimación con una traqueotomía justo después del parto. Puede asociarse a anomalías del cartílago cricoides o laringotraqueales, con un cuadro similar al de la atresia laríngea. De hecho, estas formas se aproximan al estadio final de la atresia laríngea verdadera con ausencia completa de luz en el órgano. En estos casos extremos, el borde laríngeo posterior aparece, por lo general, como una fusión de los dos macizos aritenoideos. La tráquea cervical puede desembocar directamente en el esófago torácico o hallarse ausente, y son los dos bronquios principales los que desembocan en el esófago [26].

Las membranas glóticas son, en la mayoría de los casos, alteraciones aisladas, pero también pueden formar parte de síndromes polimalformativos y, sobre todo, de las microdeleciones del cromosoma 22 (22q11), a las que se asocian los síndromes de DiGeorge y velo-cardio-facial I (Shprintzen) [27]. Al margen de estas asociaciones, las raras bridas o bandas faringolaríngeas son excepcionales (Fig. 2), y podrían deberse a anomalías del desarrollo de la 2.° bolsa [28].

Diagnóstico

Los tipos I y II son los más frecuentes, y debe pensarse en ellos ante todo recién nacido que presente disfonía o afonía. Estas formas menores nunca precisan medidas de reanimación neonatal. La exploración clave para su diagnóstico es la nasofibroendoscopia laríngea, efectuada con o sin anestesia local. En estas alteraciones, la movilidad laríngea suele ser normal, y no existen estenosis subglóticas asociadas. En las formas en las que la membrana no es totalmente translúcida, suele ser difícil asegurar la ausencia de una extensión subglótica de la membrana en forma de brida anterior más o menos gruesa. En estos casos, está indicada la laringoscopia directa con laringoscopio de óptica rígida bajo anestesia general, que permitirá, además, realizar el tratamiento endoscópico de la malformación si ésta es limitada.

Las radiografías laterales de la laringe pueden resultar útiles cuando se sospecha una extensión subglótica o existe una estenosis subglótica asociada. La ecografía de la laringe en modo B [18] parece especialmente útil en esta indicación, pues ofrece una excelente visualización de la parte anterior de las cuerdas vocales y de la membrana, sobre todo cuando ésta es gruesa y se prolonga hacia la subglotis.

El diagnóstico de los tipos III y IV suele hacerse en una situación de urgencia, con nasofibroendoscopia, si el estado del niño lo permite, o por laringoscopia directa justo después del parto. A veces puede pensarse en un caso extremo de este tipo ante un hidramnios, que sugiere más bien una atresia esofágica.

Tratamiento

Las formas mayores de atresia laríngea o de membrana amplia de tipo III o IV suelen diagnosticarse en el momento del nacimiento o en los primeros días de

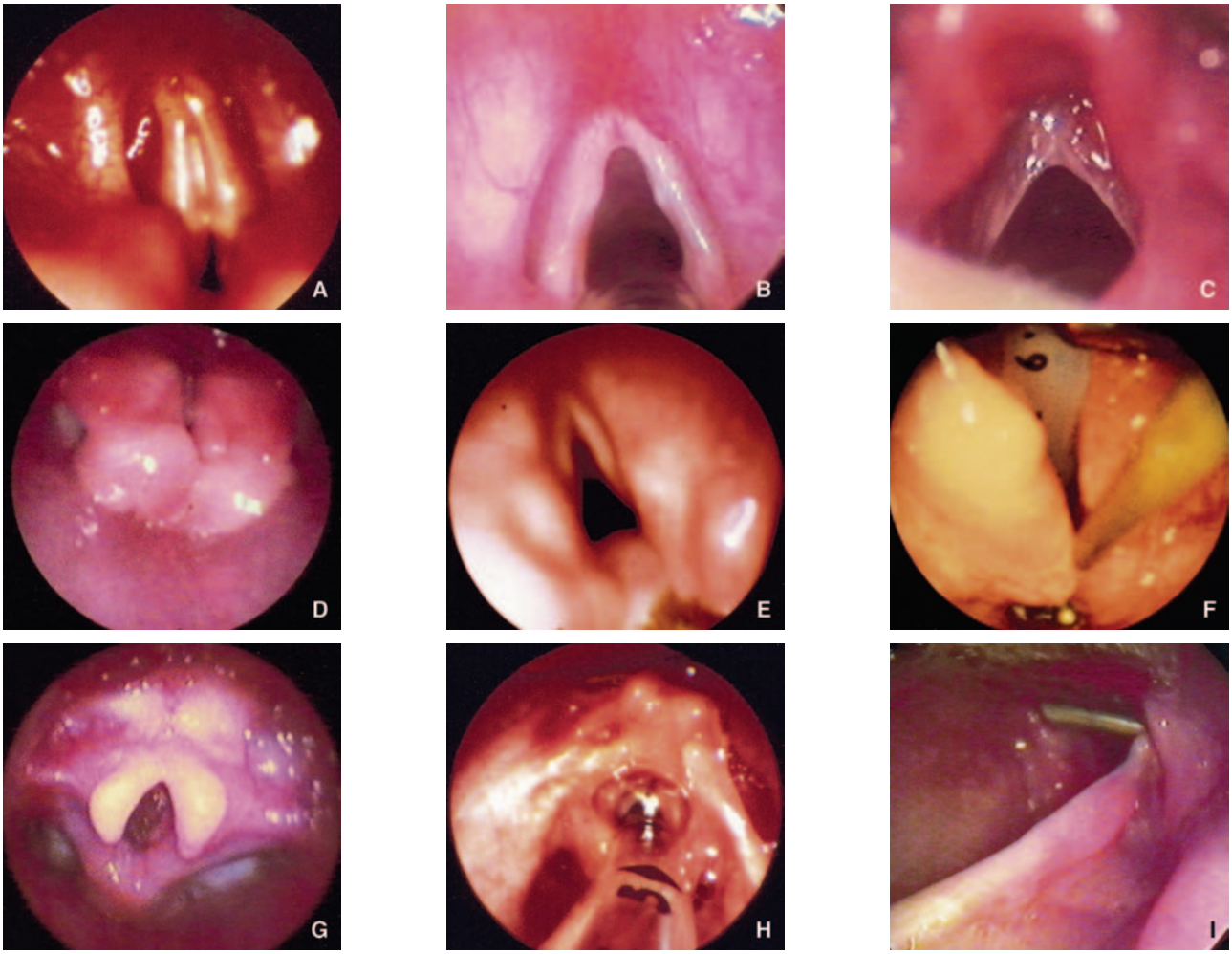

Figura 2.
A. Atresia laríngea.
B. Membrana glótica anterior con nódulos vocales asociados.
C. Membrana glótica anterior aislada.
D. Diastema laríngeo (laringe en fonación).
E. Diastema laríngeo (laringe abierta).
F. Palpación endoscópica de un diastema laringotraqueal (con el paciente intubado).
G. Epiglotis bífida.
H. Malformación completa de la laringe con epiglotis bífida (síndrome de Ellis-Van Creveld).
I. Puente o membrana faringolaríngea.

vida, ante un cuadro de sufrimiento respiratorio neonatal. En la medida de lo posible, hay que evitar los traumatismos laríngeos con intentos de intubación, que serán infructuosos y que agravarán la lesión laríngea. Cuando parece que no existe luz alguna, si la colocación de una sonda de intubación en la parte superior del esófago produce una rápida mejoría del niño, se sospecharán una atresia laríngea completa con fístula traqueoesofágica o una desembocadura directa de la tráquea o de los bronquios en el esófago. En estos casos, todo intento de traqueotomía será inútil, pues, en general, no existirá tráquea cervical y la viabilidad del niño será imposible. En los demás casos, una intervención urgente a través de una vía de acceso cervical puede permitir el hallazgo de una tráquea en posición media palpable y la realización de una traqueotomía de rescate [29].

Cuando el niño presenta signos de disnea pero su gasometría es adecuada y la fibroendoscopia revela un estrechamiento posterior, la medida de urgencia más razonable es la traqueotomía con ventilación por mascarilla bajo anestesia con respiración espontánea. Esta intervención podrá ser el primer tiempo de una plastia de ensanchamiento laríngeo si las condiciones locales y la disponibilidad técnica lo permiten.

El tratamiento de las membranas laríngeas de tipo I es puramente endoscópico. El corte con instrumentos fríos o con láser de la membrana producirá una mejoría inmediata y definitiva de la voz si la membrana no se extiende hacia la subglotis. Es necesario buscar y tratar el posible reflujo gastroesofágico, que puede favorecer la formación de sinequias posteriores.

Las membranas laríngeas de tipo II suelen ser demasiado gruesas y no permiten su tratamiento eficaz por vía endoscópica, por lo que requieren una laringoplastia con laringofisura e interposición anterior de un injerto cartilaginoso. Los resultados son, en general, satisfactorios en cuanto a la permeabilidad laringotraqueal, pero a menudo no lo son tanto en lo que se refiere a la calidad de la voz, debido a la formación de sinequias anteriores en las cuerdas [30].

Estenosis subglóticas congénitas

Las estenosis subglóticas congénitas son raras, y constituyen menos del 10% de las causas de estridor en el lactante y el recién nacido [31]. Son menos frecuentes que las estenosis adquiridas, casi siempre secundarias a una intubación nasotraqueal. Pueden formar parte del

cuadro de una membrana glótica con extensión subglótica, o de una atresia laríngea, pero casi siempre son malformaciones aisladas y limitadas a la región subglótica. La anomalía afecta sobre todo al plano cricoideo, y puede adoptar el aspecto de un cricoides de pequeño tamaño, pero de morfología normal, de un cricoides de diámetro transversal reducido con un engaste estrecho que produce un aspecto de cricoides elíptico [32], o de un diafragma mucoso fibroso de grosor variable. Estas malformaciones pueden ser únicas o formar parte de síndromes polimalfomativos (trisomía 21, síndrome VACTREL, síndrome de Pallister-Hall) [33, 34].

Diagnóstico

El síntoma más común consiste exclusivamente en una disnea aislada o de predominio inspiratorio, sin trastornos de la deglución ni disfonía. La existencia de episodios de «laringitis subglótica» o de crup persistente o de repetición debe hacer sospechar el diagnóstico. La exploración fundamental es, claro está, la laringoscopia, porque un estudio nasofibroendoscópico que no incluya la subglotis puede dejar sin diagnosticar una estenosis de esta zona. Aunque la fibroendoscopia permite hacer el diagnóstico de estenosis subglótica, la magnitud de ésta sólo puede establecerse mediante laringoscopia directa bajo anestesia general. Myer et al propusieron en 1994 una clasificación basada en el tamaño de la sonda de intubación nasotraqueal de mayor calibre capaz de franquear la estenosis con un roce moderado [35]. Una tabla ayuda a clasificar la estenosis en distintos grados: grado I, estenosis menor del 50%; grado II, estenosis del 50-70%; grado III, estenosis del 71-99%, y grado IV, ausencia de luz detectable. Así, en un niño a término sano debe ser posible la intubación con una sonda del n.° 3,5, lo que corresponde a un diámetro interno de 3,5 mm, o con un tubo de broncoscopio rígido del n.° 3.

Las radiografías anteroposteriores y laterales de la laringe son muy útiles para demostrar la existencia de un estrechamiento subglótico, y su posición en relación con el cricoides. La resonancia magnética es una buena contribución cuando se sospecha un posible cricoides elíptico, pues muestra muy bien la estructura cartilaginosa del mismo [36].

Tratamiento

Al contrario que en las estenosis subglóticas adquiridas, las congénitas son en teoría susceptibles de mejorar con el crecimiento laríngeo. En realidad, esta idea clásica suele resultar errónea, y la evolución depende sobre todo del grado de estenosis.

Las estenosis de grado I (estenosis igual o inferior al 50%) suelen ser poco sintomáticas, y siempre que se haga un tratamiento médico de los factores que pueden agravarla, como sucede con el reflujo gastroesofágico, rara vez necesitan tratamiento quirúrgico. Hay que vigilar los signos de obstrucción laringotraqueal y las curvas de talla y peso.

Las estenosis de grado II y III suelen requerir un tratamiento quirúrgico. La actitud clásica, que consistía en la realización de una traqueotomía prolongada de espera, acarrea pesadas consecuencias para la familia y riesgos vitales para el niño, por lo que debe abandonarse y reemplazarse por técnicas curativas más precoces. Algunas estenosis congénitas se presentan en forma de un diafragma delgado y fibroso que quizá justifique un intento de dilatación endoscópica prudente, preferiblemente con balones inflables, vaporización con láser o ambos. Estos casos son bastante raros, y conviene saber que las maniobras endoscópicas conllevan el riesgo de agravar la estenosis. Por tanto, en la mayoría de los casos debe considerarse el ensanchamiento de la hendidura laringotraqueal mediante laringoplastia con ayuda de injertos cartilaginosos. Los progresos de la reanimación pediátrica y de las técnicas quirúrgicas permiten la realización de intervenciones sin traqueotomía, que se sustituye por una intubación nasotraqueal de 8-10 días de duración, lo que permite una cicatrización suficiente de la mucosa [37]. Estas intervenciones pueden llevarse a cabo incluso en el recién nacido, y las estenosis subglóticas congénitas constituyen, sin duda, la mejor indicación para estas laringoplastias sin traqueotomía, con un porcentaje de buenos resultados cercano al 90% [38]. La intervención de ensanchamiento en el plano del cricoides depende del tipo de malformación. En los estrechamientos puramente anteriores, es probable que baste con la colocación de un injerto anterior, mientras que si existe un cricoides elíptico, se necesitará ensanchamiento anterior y posterior con una mayor duración previsible de la dilatación (15 días). La técnica de extirpación cricotraqueal descrita en fechas recientes [39] consiste en extirpar el anillo cricoideo malformado, y desde luego constituye una técnica prometedora, aunque en sus resultados las estenosis subglóticas congénitas puras no se han valorado aún.

Como en todas las enfermedades laringotraqueales pediátricas, es indispensable un control pre y postoperatorio del reflujo gastroesofágico para evitar las complicaciones inflamatorias postoperatorias [40].

Hendiduras laringotraqueales posteriores o diastemas laringotraqueales

Los diastemas laringotraqueales apenas representan el 1% de las malformaciones de esta región, y consisten en una hendidura posterior de la laringe de amplitud variable. Lo más frecuente es que se trate de lesiones aisladas, pero también pueden formar parte de un conjunto polimalformativo, en especial de la línea media, dentro del cuadro del «síndrome G» de Opitz, alteración autosómica dominante que consta de anomalías de la línea media, como hipertelorismo, hipospadias o hernia umbilical con diastasis de los músculos rectos mayores o de un síndrome de Pallister-Hall con epiglotis bífida, ano imperforado y anomalías hipofisarias [34]. También pueden coexistir con una estenosis subglótica, una atresia de esófago o una fístula traqueoesofágica. Las principales manifestaciones clínicas son la aspiración, la tos, la dificultad para la alimentación y las infecciones pulmonares de repetición. Pueden asociarse trastornos del grito y disnea obstructiva. La gravedad de los síntomas y la precocidad de su aparición son proporcionales a la magnitud de la hendidura. La asociación con reflujo gastroesofágico, que probablemente se debe a anomalías de la musculatura esofágica, es casi sistemática.

Diagnóstico

La exploración esencial para confirmar el diagnóstico es la endoscopia. La fibroendoscopia laríngea revela a menudo un aspecto muy redundante de la mucosa interaritenoidea; a veces, la hendidura se ve directamente durante los movimientos de abducción de las cuerdas vocales. Sin embargo, existe un riesgo considerable de que el diastema pase inadvertido en una fibroendoscopia simple, por lo que, si el contexto clínico así lo indica, debe realizarse una palpación instrumental de la comisura laríngea posterior y un examen laringotraqueal con un instrumento óptico rígido. En las hendiduras laríngeas posteriores, resulta indispensable precisar el límite inferior de la anomalía. Se han propuesto varias clasificaciones, de las que la más utilizada es la de Evans [41], que divide las hendiduras en cuatro grupos, de 0 a III. El tipo 0 es una hendidura interaritenoidea posterior profunda, pero que no supera el plano de las cuerdas vocales. El tipo I desciende hasta el extremo inferior del engarce cricoideo. El tipo II se extiende a la parte superior de la tráquea. El tipo III consiste en una hendidura laringotraqueal que puede alcanzar la carina.

Tratamiento

Los diastemas de grado alto deben tratarse de forma precoz, ya que, al igual que las atresias de esófago o las fístulas traqueoesofágicas, pueden alterar de forma irreversible la función broncopulmonar del niño. Por el contrario, los diastemas de grado bajo y asintomáticos, o descubiertos de manera fortuita, pueden dejarse sin tratamiento.

En los diastemas de tipo 0 y I poco sintomáticos puede hacerse un tratamiento médico, consistente en espesar los alimentos y aplicar medidas antirreflujo. En los casos más graves, o cuando el tratamiento médico fracasa, se precisa un tratamiento quirúrgico. Los diastemas de tipo 0 pueden tratarse con microlaringoscopia en suspensión. Las hendiduras más amplias, pero limitadas al engarce cricoideo o a la parte superior de la tráquea, son accesibles por vía cervical con laringofisura anterior. Las hendiduras posteriores pueden suturarse en dos planos tras extirpar el exceso de mucosa, a menudo abundante, e interponer un injerto cartilaginoso [42] o perióstico [43] entre ellos. Las hendiduras más amplias y las de grado III han de cerrarse por toracotomía y, en algunos casos, con circulación extracorpórea.

Lesiones neoplásicas congénitas

Las lesiones neoplásicas congénitas son siempre benignas y, en la mayoría de los casos, corresponden a angiomas subglóticos. Se trata de angiomas capilares inmaduros, ausentes en el momento del nacimiento y de aparición progresiva antes de los 3 meses. Más frecuentes en las niñas (*sex ratio* de 2:1), se asocian a hemangiomas cutáneos en el 50% de los casos, en especial de localización cervicofacial o en el tronco. Los síntomas suelen consistir en disnea obstructiva inspiratoria de desarrollo creciente, asociada a accesos de tos perruna, fatigosa. Cuando se produce durante un episodio de rinofaringitis, puede sugerir, erróneamente, una laringitis subglótica basal, sobre todo porque también suele ceder con los corticoides [44].

Diagnóstico

El diagnóstico es endoscópico, pero a menudo difícil de confirmar con la fibroendoscopia simple. La localización típica es subglótica, posterior e izquierda. La mucosa suele ser de color rojo vivo o violáceo, pero también puede tener un color normal cuando el angioma se encuentra situado en la zona submucosa profunda. El estudio con el endoscopio rígido permite confirmar el diagnóstico, al revelar una tumoración elástica y depresible [44]. Cuando se encuentra esta imagen típica, la biopsia no es necesaria, y la exploración debe hacerse con cuidado, ante el riesgo de que se produzca edema reactivo. Hace poco se ha descrito una hiperplasia congénita de las glándulas submucosas subglóticas que puede formar parte del diagnóstico diferencial de los angiomas. Sin embargo, la imagen endoscópica es distinta, más firme, menos depresible, y la mucosa que la cubre suele mostrar una coloración normal.

Tratamiento

Se han propuesto numerosos métodos para tratar los angiomas subglóticos. Algunos, como la crioterapia y la radioterapia, se han abandonado por completo [45]. La evolución habitual de estas lesiones es hacia la regresión progresiva espontánea a partir del final del primer año de vida. Los corticoides orales a dosis altas (2 mg/kg de prednisona o equivalente) suelen ser eficaces en algunos días, a partir de los cuales puede iniciarse la reducción progresiva de las dosis. Cuando aparecía una recidiva al reducir la posología, o cuando el cuadro no respondía a los corticoides, durante mucho tiempo se recomendó la traqueotomía prolongada, que se mantenía hasta que el obstáculo involucionaba lo suficiente. Sin embargo, esta actitud no está exenta de morbilidad, e incluso de mortalidad [45]. Desde hace tiempo, el tratamiento de elección de los angiomas subglóticos es el láser de CO_2 [46], pero se han descrito algunos casos de estenosis subglóticas amplias o bilaterales secundarias a este tratamiento [47]. Algunos autores propusieron utilizar inyecciones intralesionales de corticosteroides seguidas de intubación durante algunos días o semanas [48], pero esta técnica no siempre es eficaz. Hace poco, varios equipos, sobre todo franceses, demostraron la utilidad de la extirpación de las lesiones subglóticas a través de una laringofisura seguida de intubación durante algunos días [49-52]. Parece que esta última técnica siempre resulta eficaz y, en la actualidad, constituye la mejor alternativa a la traqueotomía. En los casos graves con afectación multivisceral, sobre todo mediastínica, el interferón alfa recombinante puede lograr la regresión o la estabilización de las lesiones [53].

■ Bibliografía

[1] Narcy P, Bobin S, Contencin P, Le Pajolec C, Manac'h Y. Anomalies laryngées du nouveau-né. À propos de 687 cas. *Ann Otolaryngol Chir Cervicofac* 1984;**101**:363-73.

[2] Bibi H, Khvolis E, Shoseyov D, Ohaly M, Ben Dor D, London D, et al. The prevalence of gastroesophageal reflux in children with tracheomalacia and laryngomalacia. *Chest* 2001;**119**:409-13.

[3] Roger G, Denoyelle F, Triglia JM, Garabedian EN. Severe laryngomalacia: surgical indications and results in 115 patients. *Laryngoscope* 1995;**105**:1111-7.

[4] Belmont JR, Grundfast K. Congenital laryngeal stridor (laryngomalacia): etiologic factors and associated disorders. *Ann Otol Rhinol Laryngol* 1984;**93**:430-7.

[5] Peron DL, Graffino DB, Zenker DO. The redundant aryepiglottic fold: report of a new cause of stridor. *Laryngoscope* 1988;**98**:659-63.

[6] Ungkanont K, Friedman EM, Sulek M. A retrospective analysis of airway endoscopy in patients less than 1-month old. *Laryngoscope* 1998;**108**:1724-8.

[7] McCray Jr PB, Crockett DM, Wagener JS, Thies DJ. Hypoxia and hypercapnia in infants with mild laryngomalacia. *Am J Dis Child* 1988;**142**:896-9.

[8] Milczuk HA, Johnson SM. Effect on families and caregivers of caring for a child with laryngomalacia. *Ann Otol Rhinol Laryngol* 2000;**109**:348-54.

[9] Solomons NB, Prescott CA. Laryngomalacia. A review and the surgical management for severe cases. *Int J Pediatr Otorhinolaryngol* 1987;**13**:31-9.

[10] Polonovski JM, Contencin P, Francois M, Viala P, Narcy P. Aryepiglottic fold excision for the treatment of severe laryngomalacia. *Ann Otol Rhinol Laryngol* 1990;**99**:625-7.

[11] Loke D, Ghosh S, Panarese A, Bull PD. Endoscopic division of the ary-epiglottic folds in severe laryngomalacia. *Int J Pediatr Otorhinolaryngol* 2001;**60**:59-63.

[12] Reddy DK, Matt BH. Unilateral vs bilateral supraglottoplasty for severe laryngomalacia in children. *Arch Otolaryngol Head Neck Surg* 2001;**127**:694-9.

[13] Seid AB, Park SM, Kearns MJ, Gugenheim S. Laser division of the aryepiglottic folds for severe laryngomalacia. *Int J Pediatr Otorhinolaryngol* 1985;**10**:153-8.

[14] Holinger PH, Brown WT. Congenital webs, cysts, laryngoceles and other anomalies of the larynx. *Ann Otol Rhinol Laryngol* 1967;**76**:744-52.

[15] Gutierrez JP, Berkowitz RG, Robertson CF. Vallecular cysts in newborns and young infants. *Pediatr Pulmonol* 1999;**27**:282-5.

[16] Civantos FJ, Holinger LD. Laryngoceles and saccular cysts in infants and children. *Arch Otolaryngol Head Neck Surg* 1992; **118**:296-300.

[17] Heatley DG, Swift E. Paradoxical vocal cord dysfunction in an infant with stridor and gastroesophageal reflux. *Int J Pediatr Otorhinolaryngol* 1996;**34**:149-51.

[18] Garel C, Hassan M, Legrand I, Elmaleh M, Narcy P. Laryngeal ultrasonography in infants and children: pathological findings. *Pediatr Radiol* 1991;**21**:164-7.

[19] Portier F, Marianowski R, Morisseau-Durand MP, Zerah M. Manac'h Y. Respiratory obstruction as a sign of brainstem dysfunction in infants with Chiari malformations. *Int J Pediatr Otorhinolaryngol* 2001;**57**:195-202.
[20] de Gaudemar I, Roudaire M, Francois M, Narcy P. Outcome of laryngeal paralysis in neonates: a long-term retrospective study of 113 cases. *Int J Pediatr Otorhinolaryngol* 1996;**34**: 101-10.
[21] Friedman EM, de Jong AL, Sulek M. Pediatric bilateral vocal fold immobility: the role of carbon dioxide laser posterior transverse partial cordectomy. *Ann Otol Rhinol Laryngol* 2001;**110**:723-8.
[22] Bower CM, Choi SS, Cotton RT. Arytenoidectomy in children. *Ann Otol Rhinol Laryngol* 1994;**103**:271-8.
[23] Narcy P, Contencin P, Viala P. Surgical treatment for laryngeal paralysis in infants and children. *Ann Otol Rhinol Laryngol* 1990;**99**:124-8.
[24] Triglia JM, Belus JF, Nicollas R. Arytenoidopexy for bilateral vocal fold paralysis in young children. *J Laryngol Otol* 1996; **110**:1027-30.
[25] Cohen SR. Congenital glottic webs in children. A retrospective review of 51 patients. *Ann Otol Rhinol Laryngol* 1985;**121**(suppl):2-16.
[26] Hartnick CJ, Cotton RT. Congenital laryngeal anomalies. Laryngeal atresia, stenosis, webs, and clefts. *Otolaryngol Clin North Am* 2000;**33**:1293-308.
[27] Fokstuen S, Bottani A, Medeiros PF, Antonarakis SE, Stoll C, Schinzel A. Laryngeal atresia type III (glottic web) with 22q11.2 microdeletion: report of three patients. *Am J Med Genet* 1997;**70**:130-3.
[28] Fayoux P, Vachin F, Merrot O, Chevalier D, Robert Y. Congenital pharyngolaryngeal band: report of an unusual case of respiratory distress. *Int J Pediatr Otorhinolaryngol* 2003; **67**:1379-81.
[29] Cohen MS, Rothschild MA, Moscoso J, Shlasko E. Perinatal management of unanticipated congenital laryngeal atresia. *Arch Otolaryngol Head Neck Surg* 1998;**124**:1368-71.
[30] Milczuk HA, Smith JD, Everts EC. Congenital laryngeal webs: surgical management and clinical embryology. *Int J Pediatr Otorhinolaryngol* 2000;**30**:1-9.
[31] Narcy P, Juvanon JM, Contencin P, Bobin S. Les sténoses sou-glottiques congénitales. *Ann Otolaryngol Chir Cervicofac* 1985;**102**:443-8.
[32] Holinger LD, Oppenheimer RW. Congenital subglottic stenosis: the elliptical cricoid cartilage. *Ann Otol Rhinol Laryngol* 1989;**98**:702-6.
[33] de Jong AL, Sulek M, Nihill M, Duncan NO, Friedman EM. Tenuous airway in children with trisomy 21. *Laryngoscope* 1997;**107**:345-50.
[34] Ondrey F, Griffith A, Van Waes C, Rudy S, Peters K, McCullagh L, et al. Asymptomatic laryngeal malformations are common in patients with Pallister-Hall syndrome. *Am J Med Genet* 2000;**94**:64-7.
[35] Myer 3rd CM, O'Connor DM, Cotton RT. Proposed grading system for subglottic stenosis based on endotracheal tube sizes. *Ann Otol Rhinol Laryngol* 1994;**103**:319-23.
[36] Garel C, Hassan M, Hertz-Pannier L, Francois M, Contencin P, Narcy P. Contribution of MR in the diagnosis of "occult" posterior laryngeal cleft. *Int J Pediatr Otorhinolaryngol* 1992;**24**:177-81.
[37] Seid AB, Pransky S, Kearns DB. One-stage laryngotracheoplasty. *Arch Otolaryngol Head Neck Surg* 1991;**117**:408-10.
[38] Ndiaye I, Van den Abbeele T, Francois M, Viala P, Tanon-Anoh MJ, Narcy P. Traitement chirurgical des sténoses laryngées de l'enfant. *Ann Otolaryngol Chir Cervicofac* 1999; **116**:143-8.
[39] Monnier P, Savary M, Chapuis G. Partial cricoid resection with primary tracheal anastomosis for subglottic stenosis in infants and children. *Laryngoscope* 1993;**103**:1273-85.
[40] Cotton RT. Management of subglottic stenosis. *Otolaryngol Clin North Am* 2000;**33**:111-30.
[41] Evans KL, Courteney-Harris R, Bailey CM, Evans JN, Parsons DS. Management of posterior laryngeal and laryngotracheoesophageal clefts. *Arch Otolaryngol Head Neck Surg* 1995;**121**:1380-5.
[42] Prescott CA. Cleft larynx: repair with a posterior cartilage graft. *Int J Pediatr Otorhinolaryngol* 1995;**31**:91-4.
[43] Garabedian EN, Ducroz V, Roger G, Denoyelle F. Posterior laryngeal clefts: preliminary report of a new surgical procedure using tibial periosteum as an interposition graft. *Laryngoscope* 1998;**108**:899-902.
[44] Seikaly H, Cuyler JP. Infantile subglottic heamangioma. *J Otolaryngol* 1994;**23**:135-7.
[45] Narcy P, Contencin P, Bobin S. Manac'h Y. Treatment of infantile subglottic hemangioma. A report of 49 cases. *Int J Pediatr Otorhinolaryngol* 1985;**9**:157-64.
[46] Sie KC, McGill TJ, Healy GB. Subglottic hemangioma: ten years'experience with the carbon dioxide laser. *Ann Otol Rhinol Laryngol* 1994;**103**:167-72.
[47] Cotton RT, Tewfik TL. Laryngeal stenosis following carbon dioxide laser in subglottic heamangioma. Report of three cases. *Ann Otol Rhinol Laryngol* 1985;**94**:494-7.
[48] Meeuwis J, Bos CE, Hoeve LJ, Van der Voort E. Subglottic hemangiomas in infants: treatment with intralesional corticosteroid injection and intubation. *Int J Pediatr Otorhinolaryngol* 1990;**19**:145-50.
[49] Mulder JJ, Van Den Broek P. Surgical treatment of infantile subglottic hemangioma. *Int J Pediatr Otorhinolaryngol* 1989; **17**:57-63.
[50] Seid AB, Pransky SM, Kearns DB. The open surgical approach to subglottic hemangioma. *Int J Pediatr Otorhinolaryngol* 1991;**22**:85-90.
[51] Wiatrak BJ, Reilly JS, Seid AB, Pransky SM, Castillo JV. Open surgical excision of subglottic hemangioma in children. *Int J Pediatr Otorhinolaryngol* 1996;**34**:191-206.
[52] Van Den Abbeele T, Triglia JM, Lescanne E, Roger G, Nicollas R, Ployet MJ, et al. Surgical removal of subglottic hemangiomas in children. *Laryngoscope* 1999;**109**:1281-6.
[53] Ohlms LA, Jones DT, McGill TJ, Healy GB. Interferon alfa-2a therapy for airway hemangiomas. *Ann Otol Rhinol Laryngol* 1994;**103**:1-8.

N. Crozat-Teissier.
T. Van Den Abbeele, Professeur* (thierry.van-den-abbeele@rdb.ap-hop-paris.fr).
Service d'oto-rhino-laryngologie et chirurgie cervicofaciale, Hôpital Robert Debré, Université Paris VII, centre hospitalier universitaire Bichat, 48, boulevard Sérurier, 75019 Paris, France.

Cualquier referencia a este artículo debe incluir la mención del artículo original: Crozat-Teissier N., Van Den Abbeele T. Malformaciones congénitas de la laringe. EMC (Elsevier SAS, Paris), Otorrinolaringología, 20-631-A-10, 2005.

Disponible en www.emc-consulte.com (sitio en francés)
Título del artículo: **Malformations congénitales du larynx**

Algoritmos · Illustraciones complementarias · Vídeos / Animaciones · Aspectos legales · Información al paciente · Informaciones complementarias · Autoevaluación